

# Sofortbelastung von Keramikimplantaten im zahnlosen Oberkiefer

## Ein klinischer Fallbericht

Für Patienten mit allergischen Diathesen gegenüber Metallen stellen Keramikimplantate mit ihrer ausgezeichneten Biokompatibilität eine Alternative zu Titanimplantaten dar. In der Literatur finden sich jedoch kaum Untersuchungen oder Falldarstellungen zu metallfreien Rehabilitationen zahnloser Kiefer. Der vorliegende Fallbericht schildert die Problematik und das therapeutische Vorgehen bei der Versorgung eines zahnlosen Oberkiefers mit einer Vollkeramikbrücke auf Zirkonoxidimplantaten. In diesem Fall kamen Titanimplantate aufgrund eines ausgeprägten endogenen Ekzems mit allergischer Diathese gegenüber Metallen nicht in Frage. Die Implantation erfolgte am 4. Dezember 2007 nach Freigabe der Indikation durch den Implantathersteller. Die gesamte Konstruktion stellt sich bislang klinisch und röntgenologisch unauffällig dar.

Moderne Implantate aus hochstabiler Spezialkeramik (Zirkonoxid) bieten Patienten mit multipler Metallunverträglichkeit aufgrund ihrer hervorragenden Biokompatibilität eine Alternative



### Dr. Christian Lamest

Studium der Zahnheilkunde an der Universität Mainz

1995 Approbation und Promotion Ausbildung zum Zahnarzt für Oralchirurgie in der Praxis Dr. Dr. P. Herz in Koblenz und in der Praxis von Prof. Dr. Dr. Dr. H. Lindorf, Nürnberg 2001 Gründung der Praxisgemeinschaft mit Dr. Franz J. Bodtländer Tätigkeitsschwerpunkte: Implantologie (BDO), Parodontologie (BDO) Ernennung zum Spezialist Implantologie (DGZI)

Ermächtigung zur Weiterbildung auf dem Gebiet Oralchirurgie Mitglied im BDO, DGZI und DGP

native zu Implantaten aus Titan oder Titanlegierungen<sup>1-4</sup>. Beim Ersatz einzelner Zähne und der Versorgung kurzer zahnloser Kieferabschnitte zeigen Rekonstruktionen auf einteiligen Zirkonoxidimplantaten bisher funktional und ästhetisch gute Ergebnisse<sup>4,5</sup>. Das Osseointegrationsverhalten von Zirkonoxid ähnelt dem von Titan und zeigt darüber hinaus eine



### Dr. Erik Bahr

1990 Approbation als Zahnarzt, Uni Leipzig

1993 Niederlassung in Wallerfangen/Saarbrücken

2000 Externer wissenschaftlicher Mitarbeiter der Klinik für Kaufunktionsstörungen und Totalprothetik, Uni Zürich

2005 Promotion Uni Zürich

2006 Schwerpunktpraxis für Prothetik und Funktionsdiagnostik

hervorragende Weichgewebsintegration<sup>6-11</sup>. Die Vermeidung jeglicher Fehlbelastung während der Einheilphase stellt jedoch bei einem einteiligen Implantatdesign einen besonderen Planungsaspekt dar.

Während die Sofortbelastung von Titanimplantaten im zahnlosen Oberkiefer heute bei richtiger Indikation als wissenschaftlich gesichert angesehen werden kann, gibt es zum gegenwärtigen Zeitpunkt keine vergleichbaren Untersuchungen für Keramikimplantate<sup>12-14</sup>. Unsere Patientin, die eine festsitzende Versorgung ihres zahnlosen Oberkiefers wünschte, wurde im Rahmen der Therapieplanung diesbezüglich umfassend aufgeklärt. Das Therapieziel wurde erst nach kritischer Beurteilung aller relevanten Befunde und abschließender virtueller Planung am PC in Anlehnung an die entsprechenden Empfehlungen für Titanimplantate festgelegt: Acht Keramikimplantate sollten postoperativ zunächst zum Schutz vor Mikrobewegungen miteinander durch ein präoperativ angefertigtes Langzeitprovisorium verblockt werden, das nach sechsmonatiger Einheilzeit durch eine festsitzende keramische Brückenprothetik ersetzt werden sollte.

**Anamnese** | Im Zuge einer Überweisung durch den Hauszahnarzt stellte sich eine 61-jährige Patientin mit einem schweren endogenen Ek-

zem bei ausgeprägter allergischer Diathese in unserer Praxis vor. Die Patientin litt unter dem Symptomkomplex einer Multiplen Chemikalien-Sensitivität (MCS), das v. a. gegenüber Metallen eine deutliche Ausprägung zeigte<sup>15</sup>. Die Austestung einer Zirkonoxid-Materialprobe (Z-Systems GmbH, Stuttgart) ergab eine hervorragende Akzeptanz. Die Allergienanamnese war ansonsten unauffällig. Hauptanlass des Zahnarztbesuchs war der Wunsch nach einer funktional und ästhetisch optimalen prothetischen Versorgung des zahnlosen Oberkiefers (Abb. 1). Der teilbezahnte Unterkiefer war durch einen metallfreien herausnehmbaren Zahnersatz versorgt. Zu einem späteren Zeitpunkt ist hier ebenfalls eine metallfreie implantatgetragene Rekonstruktion geplant.

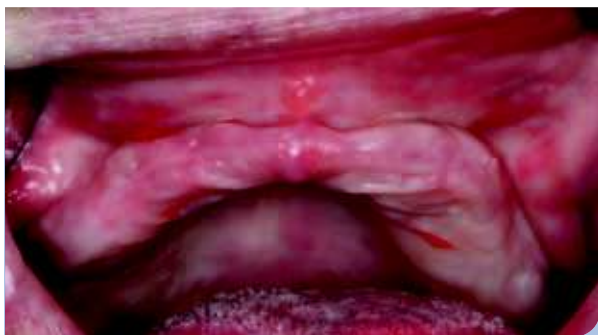

Abb. 1: Präoperative intraorale Situation des zahnlosen Oberkiefers.

### Problemdarstellung und Planung

Da Implantate aus Titan oder einer Titanlegierung nicht indiziert waren und eine schleimhautgetragene Totalprothese als definitive Lösung von der Patientin nicht mehr toleriert wurde, haben wir eine völlig metallfreie prothetische Versorgung auf Zirkonoxidimplantaten in Erwägung gezogen. Die klinische Situation und der Röntgenbefund (OPG) deuteten auf ein ausreichendes ortständiges Knochenangebot hin.

Die Analyse der schädelbezüglich und in zentrischer Okklusion im Artikulator montierten Modelle zeigte eine zu gering eingestellte vertikale Kieferrelation der vorhandenen Oberkiefer-Totalprothese, was eine für die Therapieplanung ungünstige sagittale Relation von Zahnbogen und Alveolarfortsatz zur Folge hatte. Zur Re-

konstruktion der vertikalen Kieferrelation wurde zunächst ein diagnostisches Wax-up vom Techniker erstellt, das in eine neue Oberkiefer-Totalprothese umgesetzt wurde. Als Vorbehandlungsmaßnahme trug die

Patientin den neuen Zahnersatz für drei Monate. Die um 3 Millimeter erhöhte Vertikaldimension wurde dabei funktional und ästhetisch ausgezeichnet akzeptiert.

Im Rahmen einer weitergehenden Diagnostik wurden transversale Schichtaufnahmen mittels Computertomographie erzeugt, die anschließend mit einer geeigneten Planungssoftware (coDiagnostiX®, IVS Solutions AG, Chemnitz) in dreidimensionale Bild Datensätze umgesetzt wurden. Diese ermöglichten dann eine virtuelle Planung am PC (Abb. 2). Während der Aufnahme der Schichtbilddaten im Computertomographen trug die Patientin eine spezielle CT-Scanschablone, die sicher und schaukelfrei über die Gegenbezahnung fixiert wurde. Die Herstellung dieser CT-Scanschablone erfolgte anhand der duplizierten aktuellen Oberkiefer-Totalprothese durch Integration dreier Marker-Titanpins. Des Weiteren wurde die Zahnaufstellung mit röntgenopakem Bariumsulfat versetzt. Nachdem die gewonnenen Daten zunächst nach DICOM-Standard auf einen handelsüblichen CD-ROM-Rohling übertragen worden waren, wurden diese Daten anschließend in das Planungsprogramm coDiagnostiX® eingelesen. Nun konnte die virtuelle Planung nach anatomischen und prothetischen Gesichtspunkten unter Einbeziehung der im Bilddatensatz

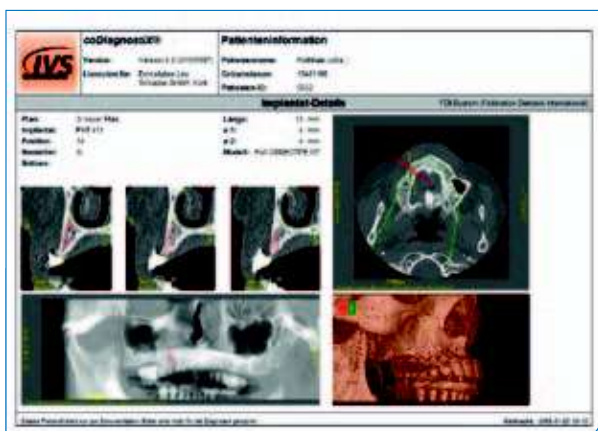


Abb. 2: Bedienoberfläche der Planungssoftware coDiagnostiX® mit allen wesentlichen Ansichten.

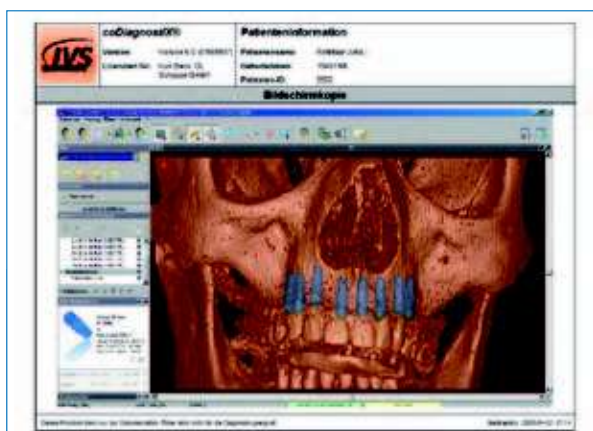

Abb. 3: 3D-Planung mit coDiagnostiX®: Virtuelle Festlegung der Implantatpositionen nach anatomischen und prothetischen Gesichtspunkten.

erkennbaren Zahnaufstellung erfolgen (Abb. 3). Die dreidimensionale Darstellung des Oberkiefers zeigte ein qualitativ und quantitativ hinreichendes Knochenangebot zur Insertion der Implantate unter Vermeidung augmentativer Maßnahmen.

Die Implantatpositionen wurden festgelegt, indem virtuelle Implantate mit geeigneten Längen und passenden Durchmessern in den Datensatz eingefügt wurden. Dabei wurde auf eine möglichst achsparallele Ausrichtung geachtet, um das Eingliedern der späteren prothetischen Versorgung zu erleichtern und Beschleifmaßnahmen der Abutments im Rahmen der Individualisierung auf ein Minimum zu reduzieren. Nach Abschluss der Planung wurde ein Protokoll mit allen Koordinaten erstellt.

Anhand dieser Daten erfolgte im Dentallabor die Umarbeitung der Scanschablone in eine Bohrschablone, indem Bohrhülsen mithilfe des Koordinatentisches gonyX® (IVS Solutions AG, Chemnitz) eingearbeitet

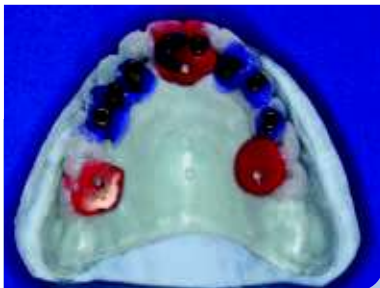

Abb. 4: Zur Bohrschablone umgearbeitete CT-Scanschablone (Zahntechnik: Kurt Beck, Labor Schappé, Bexbach).

wurden (Abb. 4 u. 5). Geplant wurde die Insertion von acht Z-Look3-Implantaten (Z-Systems GmbH, Stuttgart) in den Regionen 15 bis 25 ohne Anwendung augmentativer Maßnahmen. Aufgrund des transgingivalen Einheilungsmodus des einteiligen Implantatdesigns ist die Indikation zur Anwendung augmentativer Techniken sehr streng zu stellen, da im Falle eines Knochendefizites meist ein zweizeitiges Vorgehen notwendig wird<sup>16</sup>.

**Chirurgisches Vorgehen |** Wir haben uns im Team für die Verwendung von Z-Look3 Implantaten entschlossen, um eine optimale Primärstabilität und größtmögliche prothetische Flexibilität zu erreichen (Abb. 6). Die Im-



Abb. 5: Mit dem Koordinatentisch gonyX® werden die gewonnenen Daten in die Bohrschablone übertragen.

plantate dieses Systems bestehen aus einem hochstabilen Zirkonoxid-Typ (Y-TZP-Bio- HIP) mit einer Biegefestigkeit, die um ein Vielfaches höher ist als bei herkömmlich verwendetem Titan<sup>4</sup>. Z-Look3 Implantate besitzen ein selbstschneidendes Gewinde, was die Primärstabilität deutlich verbessert. Das Abutment mit einer breiten Implantatschulter ist beschleifbar wie ein natürlicher Zahn und ermöglicht die Kompensierung von Divergenzen bis zu 20 Grad. Eine 2 bis 4 µm raue (sandgestrahlte) Oberfläche sorgt für eine sichere Osseointegration. Das Implantatsystem besitzt darüber hinaus die Zulassung für alle Indikationen beim zahnlosen oder teilweise zahnlosen Patienten.



Abb. 6: Z-Look3-Implantattypen: links das verwendete Z3-411-Implantat.

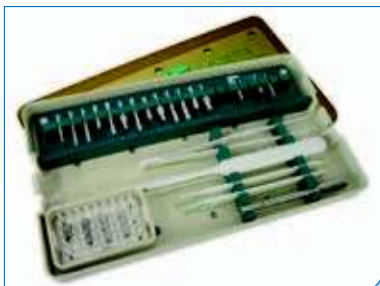

Abb. 7: Chirurgische Kassette mit Instrumenten aus Hochleistungskeramik: Z-Systems.

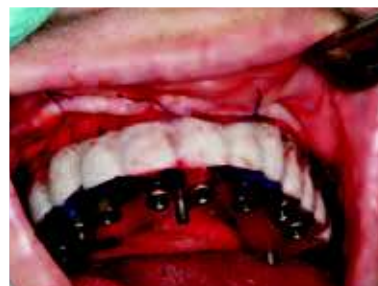

Abb. 8: Intraorale Situation nach Fixierung der Bohrschablone.

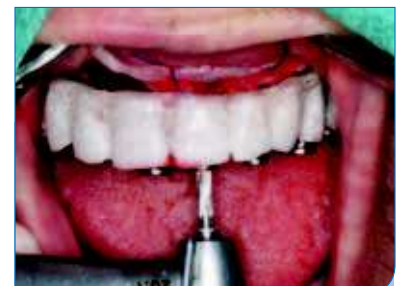

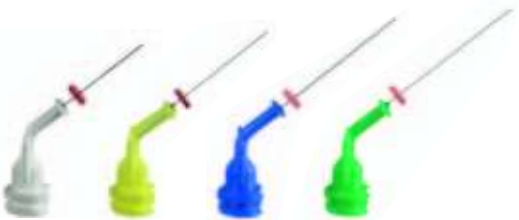Abb. 9: Pilotbohrung bei fixierter Bohrschablone.

# Die will doch nur spülen.

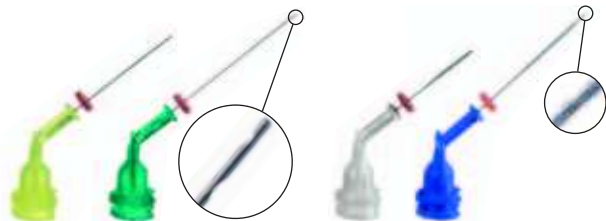
# Gründlich.



Für die Applikation von Pasten  
NaviTips 29 ga / Ø 0,33 mm



Für die Applikation von Gelen und Flüssigkeiten  
NaviTips 30 ga / Ø 0,30 mm



Superfein, mit zwei seitlichen Spülöffnungen  
NaviTips Sideport / Ø 0,28 mm

Mit Beflockung zur Reinigung der Kanalwände  
NaviTips FX / Ø 0,30 mm



## NaviTips

Die durchdachtsten Applikations-Kanülen im zahnärztlichen Bereich.

- Abgebogener Hals für gute Sicht
- Federharter Schaft – kein Abknicken beim Einführen
- Weiche, biegsame Spitze – um im apikalen Drittel Krümmungen folgen zu können
- abgerundetes Ende
- Lok-Tite – doppeltes Luer-Lock-Gewinde, für sicheren Sitz auf der Spritze

**NaviTips – für ein perfektes Spülen und Applizieren!**

**ULTRADENT**  
PRODUCTS · USA

UP Dental GmbH · Am Westhover Berg 30 · 51149 Köln  
Tel 02203-359215 · Fax 02203-359222 · www.updental.de

Vertrieb durch den autorisierten und beratenden Dental-Fachhandel

Die chirurgische Therapie erfolgte auf Wunsch der Patientin in Narkose. Zur Reduktion der Blutungsneigung wurde zusätzlich ein adrenalinhaltiges Lokalanästhetikum (Ultracain® D-S forte, Aventis Pharma, Frankfurt am Main) injiziert. Nach leicht palatinal versetzter crestaler Schnittführung von regio 16 bis regio 26 erfolgte eine begrenzte Präparation des vestibulären Mukoperiostlappens, um eine zusätzliche visuelle Kontrolle der dreidimensionalen Implantatposition zu ermöglichen. Hierbei wurden spezielle chirurgische Hilfsinstrumente aus spritzgegossenem Zirkonoxid verwendet (Abb. 7). Nachdem der korrekte Sitz der Bohrschablone kontrolliert worden war, wurde diese palatinal durch zwei Osteosyntheseschrauben fixiert (Abb. 8).

Danach erfolgten Pilotbohrungen an allen acht Implantatpositionen mit einem Spiralbohrer (Ø 2,3 mm) bis zur endgültigen Aufbereitungstiefe (Abb. 9). Nach Entfernung der Bohrschablone erfolgte die weitere Implantatbettpräparation gemäß des Aufbereitungsprotokolls ebenfalls mit

Spiralbohrern bis zum endgültigen Durchmesser von 3,25 Millimetern und einer Bohrtiefe von 13 Millimetern zur Insertion von acht Z3-411-Standardimplantaten. Zum Schluss wurde die Kortikalis zur Aufnahme der erweiterten Implantatschulter mit dem entsprechenden Counter Sink präpariert. Die Bohrer aus einer abriebfesten ATZ-Hochleistungskeramik wurden bei einer Umdrehungszahl von 400 – 800 U/min unter reichlich Kochsalzkühlung angewendet. Der optionale Gewindeschneider wurde aufgrund der Knochenqualität der Klasse 3 nicht verwendet<sup>17</sup>. Vor der Insertion der Implantate erfolgte noch eine letzte visuelle Kontrolle der Implantatpositionen bei eingesetzter Bohrschablone. Danach wurden acht Z3-411-Zirkonoxid-Implantate (Durchmesser = 4 mm, Schulterdurchmesser = 6 mm, variable Versenkstiefe 11,5–13 mm) in einem berührungsfreien Vorgehen mit dem Winkelstückadapter eingesetzt (Abb. 10). Abschließend erfolgte die optimale Anpassung der variablen Versenkstiefe jedes Implantates an seine zirkuläre

Knochenkontur mithilfe der Drehmomentratsche (Abb. 11). Alle Implantate erreichten dabei eine Primärstabilität von 40 Ncm<sup>18,19</sup>. Die Wundränder innerhalb der befestigten Mukosa wurden im Bereich der Implantataufbauten vestibulär und palatinal leicht halbmondförmig exzidiert und um die Abutments herum mit einem Polyamidfaden vernäht (Dafilon 4/0, Aesculap, Tuttlingen) (Abb. 12).

**Das Langzeitprovisorium** | Anhand des diagnostischen Wax-ups wurde präoperativ ein hohlgeschliffenes Langzeitprovisorium („Eierschalenprovisorium“) hergestellt (Abb. 13), zu dessen Aufnahme die Implantataufbauten zuvor entsprechend gekürzt und zum Ausgleich von Divergenzen beschliffen werden mussten (Abb. 14). Dies erfolgte drucklos mit einem Rotring-Diamanten (Körnung 46 µm) bei ausreichender Wasserkühlung (50 ml/min) und maximaler Drehzahl (40.000 U/min). Entsprechende werkstoffwissenschaftliche Untersuchungen (FDA-Zulassungs-Nr. K062542) haben gezeigt, dass die Belastungsfä-

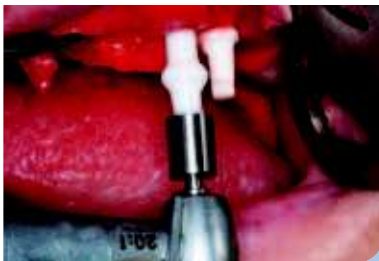

Abb. 10: Einbringen der Implantate mit dem Winkelstückadapter.

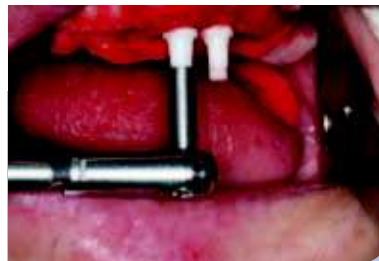

Abb. 11: Definitive Festlegung der Implantatposition mit der Drehmomentratsche.

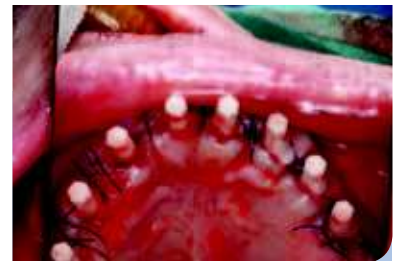

Abb. 12: Intraorale Situation nach Implantatinsertion.

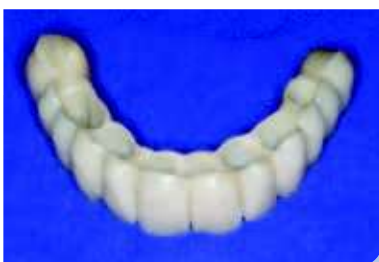


Abb. 13: Laborgefertigtes „Eierschalenprovisorium“ (Zahntechnik: Kurt Beck, Labor Schappé, Bexbach).

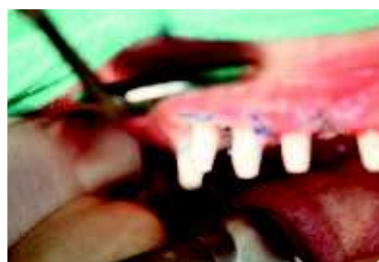

Abb. 14: Individualisierung der Abutments durch Beschleifen mit einem Rotring-Diamanten.

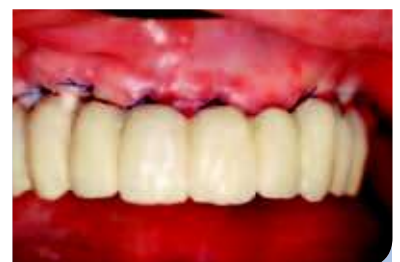

Abb. 15: Postoperative Situation mit zementiertem Langzeitprovisorium.



## KaVo *Master Series*

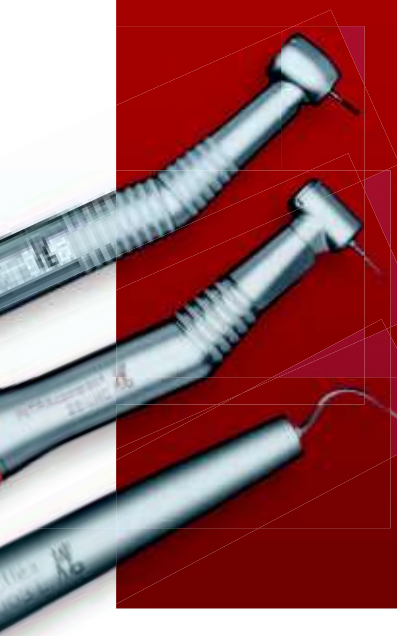
Wahre Meister kennen keine Kompromisse.

- **Spüren Sie höchste Behandlungsqualität**  
z. B. mit hoch präzisiertem Bohrerlauf durch KaVo Hartmetallführungsbuchse und patentiertem KaVo 100° Winkel
- **Erleben Sie maximalen Behandlungskomfort**  
z. B. durch griffige Plasmatec-Oberfläche und besonders leise Instrumente
- **Schaffen Sie größte Patientenzufriedenheit**  
z. B. durch schonende Behandlung mit geringstem Bohrerschlag



# Sie wissen, was Sie wollen? Wir haben, was Sie brauchen.

KaVo Qualität und Zuverlässigkeit seit 100 Jahren.



## KaVo *Expert Series*

Echte Experten kennen ihre Stärken.

- **Steigern Sie Ihre Effizienz**  
durch maximale Leistung und Zuverlässigkeit selbst bei hoher Beanspruchung
- **Setzen Sie das Wesentliche voll ein**  
durch bewährte, hochwertige Ausstattungslösungen
- **Profitieren Sie von der KaVo Langlebigkeit zum besten Preis**  
dank höchster Qualitätsstandards, bereits millionenfach bewährt



Informieren Sie sich unter  
[www.kavo.com/instrumente](http://www.kavo.com/instrumente)



KaVo. Dental Excellence.

higkeit der Keramik bei diesem Vorgehen nicht beeinträchtigt wird.

Das aus einem glasfaserverstärkten Polyamidgerüst bestehende Provisorium wurde mit einem geeigneten Kunststoff unterfüttert (Acrytemp, Zhermack, Italien) und nach der Ausarbeitung mit einem provisorischen Zement (Fynal, DENTSLPLY DeTrey, Konstanz) direkt auf den Abutments befestigt (Abb. 15). Wir haben uns entschlossen, die zunächst aus kosmetischen Gründen angehängten Freiidbrückenglieder zum Ersatz der Zähne 16 und 26 zur Vermeidung extraaxialer Belastungen vor dem Zementieren noch abzutrennen. Abschließend erfolgte die Kontrolle der statischen und dynamischen Okklusion. Durch die polygonale Verblockung über das Brückenprovisorium wurden die Implantate sicher vor auftretenden Mikrobewegungen ge-

schützt. Unserer Meinung nach stellte diese Schutzmaßnahme hier die wirkungsvollste Konstruktion dar. Zur Dokumentation wurde ein postoperatives OPG angefertigt (Abb. 16).

Der Patientin wurde ein Analgetikum (Ibuprofen 600 mg) und zur Infektionsprophylaxe ein Antibiotikum (Amoxicillin 750 mg) für die Dauer von fünf Tagen verordnet. Einer Keimbeseidelung im Wundgebiet wurde durch Spülung mit einer chlorhexidin-haltigen Lösung (0,2 %) vorgebeugt. Neben einer allgemeinen Aufklärung wurde die Patientin darüber informiert, dass für eine erfolgreiche Einheilung jegliche Belastung des Provisoriums vermieden werden muss!

Bei der Nahtentfernung nach zehn Tagen stellten sich die Wundverhältnisse reizlos dar. Die Okklusion und der korrekte Sitz des Provisoriums wurden im Rahmen regelmäßiger

Nachkontrollen während der Einheilphase überprüft (Abb. 17).

### Definitive prothetische Versorgung I

Nach der geplanten Einheilzeit von sechs Monaten wurde das temporär befestigte Provisorium entfernt. Hierbei musste darauf geachtet werden, dass auf die Keramikimplantate keine bzw. nur sehr geringe vertikale Abzugskräfte einwirkten. Sieben Implantate widerstanden einem Reverse-torque-Test mit 15 Ncm. Das Implantat regio 21 zeigte sich nicht optimal osseointegriert und wurde ohne Konsequenz für die grundsätzliche prothetische Planung entfernt. Da die Implantatschultern an einigen Stellen durch koronale Proliferation des Gingivalrandes (Creeping Attachment) straff von Gingiva überlagert waren, erfolgte dort eine diskrete elektrochirurgische Konturierung. Die

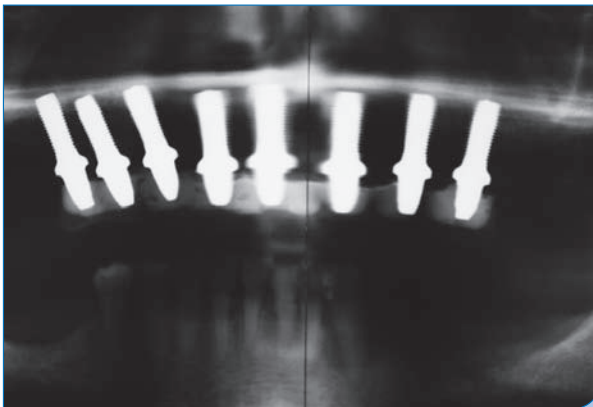


Abb. 16: Postoperative Kontrollaufnahme (OPG).

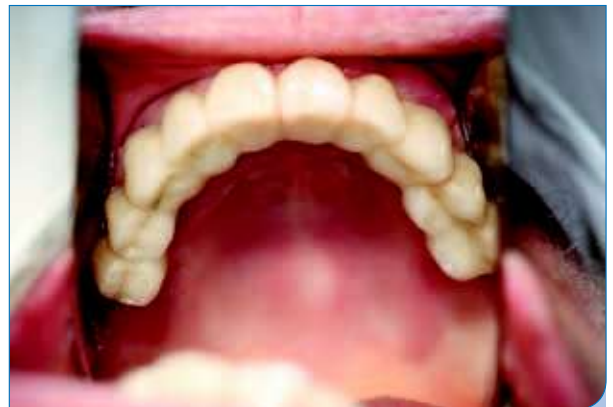

Abb. 17: Intraorale Situation während der Nahtentfernung nach zehn Tagen.

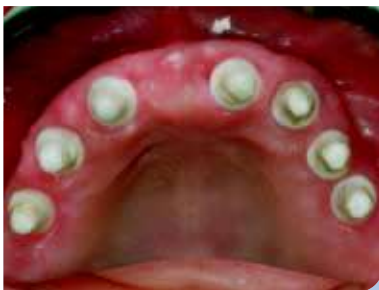

Abb. 18: OK von okklusal nach Entfernung des temporär befestigten Provisoriums.

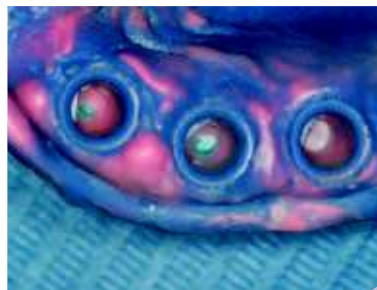

Abb. 19: Die Teilansicht der Präzisionsabformung zeigt die exakte Wiedergabe der Implantatschultern.

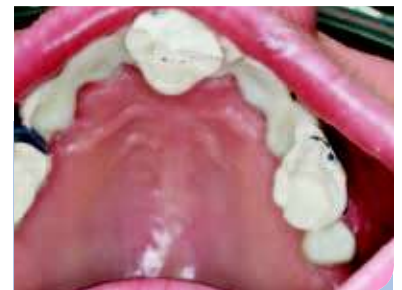

Abb. 20: Festlegung der dreidimensionalen Kieferrelation nach intraoraler Fixierung des Brückengerüsts (Gerüstherstellung: Labor Schappé, Bexbach).



## NATÜRLICH EINFACH, EINFACH SCHÖN

### Hochästhetisches Füllungsmaterial

- Zwei einfache Schritte
- Naturidentische Schichtung
- Glänzendes Resultat
- Jetzt auch in Gingiva-Farben erhältlich



# A M A R I S





abschließende klinische Inspektion des periimplantären und des zur Aufnahme der Brückenpontics vorgesehenen Weichgewebes nach Abheilung der Wunden ergab reizlose Verhältnisse (Abb. 18).

Eine diagnostische Erstabformung erwies sich als hilfreich, um vom ausführenden Meisterlabor die Einschubrichtung durch Parallelometervermessung festlegen zu lassen. Zur Rezementierung des Provisoriums während der Herstellungsphase der definitiven Brückenversorgung kam ein nicht vollständig aushärtender Zement (TempoSil, Coltene/Whaledent, Altstätten, Schweiz) zur Anwendung.

Vor der endgültigen Abformung wurden die prothetischen Abutments minimal nachpräpariert, um ein spannungsfreies Aufsetzen des späteren Zirkonoxidgerüsts zu ermöglichen.

Nach Gingivaretraktion durch Doppelfadentechnik (Ultra Pak, Ultradent Products, South Jordan, USA) konnte eine Präzisionsabformung zur optimalen Gestaltung der Kronenrandbereiche mit Polyäthermaterial (Permadyne Penta H, 3M ESPE, Seefeld) und einem individuellem Löffel durchgeführt werden (Abb. 19). Zur Festlegung einer ersten zentrischen Relation diente ein Abformträger (Beauty Pink Wax X-hart, Moyco Union-Thompson, Montgomeryville, USA) mit Front-Jig. Die horizontale Lage des Oberkiefers wurde durch Gesichtsbogenregistrierung (SAM Präzisionstechnik, München) ermittelt. Die vertikale Dimension konnte aufgrund der guten Akzeptanz vom Langzeitprovisorium übernommen werden.

Nach der Herstellung eines ausreichend dimensionierten Zirkonoxidgerüsts (ZENO Tec System, Wieland Dental + Technik, Pforzheim) erfolgte eine Anprobe zur Kontrolle der spannungsfreien Passung, der ästhetischen Situation der Brückenpontics und der präzisen Lage der Kronenränder<sup>20</sup>. Zur Registrierung der definitiven Zentrik wurden zunächst Aufbissplateaus im Dreipunktkontakt in der endgültigen vertikalen Dimension am Brückengerüst fixiert (Aluwax, Aluwax Dental Products Co. Inc., Michigan, USA). Die präzise Festlegung der dreidimensionalen Kieferrelation erfolgte abschließend mit einem geeigneten feinzeichnenden Material (Temp Bond, Kerr Italia S. r. l., Salerno, Italien) (Abb. 20).

Nach Montage der Meistermodelle in einen volljustierbaren Artikulator (SAM 3, SAM Präzisionstechnik, München) wurde die Brückenkonstruktion auf Basis einer individuellen Farbbestimmung keramisch verblendet (Vita VM 9, Vita Zahnfabrik, Bad Säckingen). Um die extraaxialen Kräfte vor allem auf die distalen Implantate möglichst gering zu halten, entschieden wir uns, die Freidreiecksglieder distal der Implantate regio 15 und regio 25 nur in Prämolarenbreite zu gestalten. Im Rahmen einer abschließenden Ästhetikanprobe wurden nochmals die Zahnformen und der farbliche Gesamteindruck geprüft. Nachdem das Ergebnis auch die Patientin voll zufriedengestellt hatte, wurde die Vollkeramikversorgung mit einem speziellen selbsthaftenden Universal-Kunststoffzement (G-Cem, GC Corporation, Tokio, Japan) definitiv befestigt (Abb. 21–23). Die Patientin erhielt eine umfassende Mundhygieneaufklärung

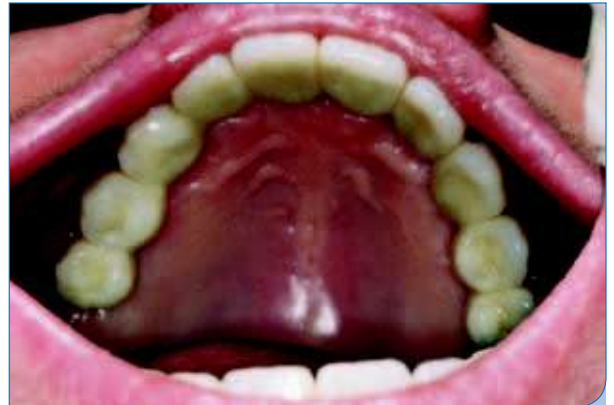

Abb. 21: OK von okklusal nach definitiver Eingliederung der Vollkeramikversorgung (keramische Verblendung: Josef Berwanger, Labor Ilkert, Saarlouis).

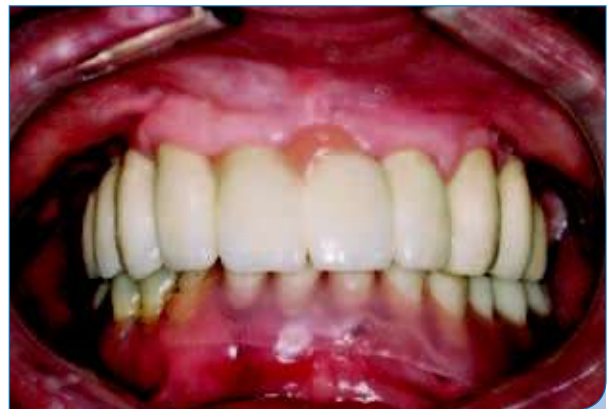

Abb. 22: Frontalansicht der Patientin, die im Unterkiefer ein herausnehmbares Provisorium trägt.

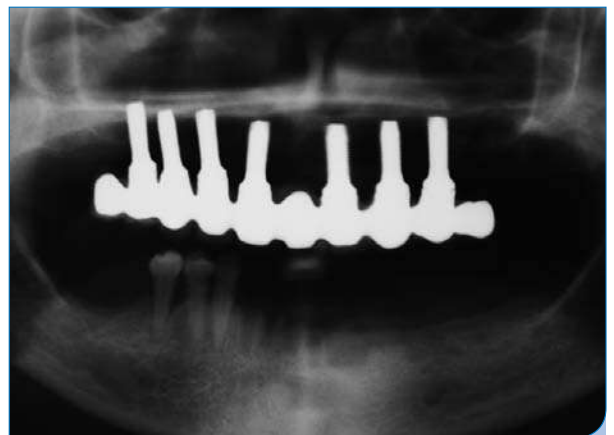

Abb. 23: Abschließende Röntgenaufnahme der metallfreien Gesamtkonstruktion.

mit der Empfehlung, professionelle Zahnreinigungen im Halbjahresrhythmus durchführen zu lassen.

**Diskussion |** Bei Patienten mit einer ausgeprägten Metallunverträglichkeit lässt sich eine festsitzende metallfreie Versorgung des zahnlosen Oberkiefers nur unter Verwendung von Keramikimplantaten realisieren. Aufgrund der im Oberkiefer dominierenden spongiösen Knochenqualitäten und des systembedingt einteiligen Implantatdesigns stellt eine prothetische Versorgung auf Zirkonoxidimplantaten eine besondere biologische Herausforderung dar. Zu diesem Themenkomplex liegen jedoch bislang keine evidenzbasierten Langzeituntersuchungen vor<sup>5,21</sup>. Entscheidend für die erfolgreiche Osseointegration im vorliegenden Fall war die sichere Vermeidung von Mikrobewegungen während der Einheilphase. Dies wurde durch eine ausreichend hohe Primärstabilität und eine angemessene Anzahl von Implantaten erreicht: Acht Z-Look3-Implantate wurden mit einem Drehmoment von jeweils 40 Ncm eingebracht. Darüber hinaus wurde eine stabile polygonale Verblockung aller Pfeiler durch Zementierung eines präoperativ hergestellten

Langzeitprovisoriums erzielt. Die Mitarbeit der Patientin bei der Vermeidung unangemessen hoher Kaubelastungen musste im Rahmen dieser Sofortbelastung ebenfalls gewährleistet sein.

Die grundlegende Voraussetzung, ein derart komplexes Therapieziel möglichst sicher und vorhersagbar zu erreichen, ist die exakte Erhebung und Auswertung aller relevanten Befunde. Dies gelingt unserer Meinung nach nur unter Anwendung einer geeigneten Software, die eine virtuelle Planung der Implantatpositionen unter anatomischen und prothetischen Gesichtspunkten ermöglicht.

**Fazit |** Zirkonoxid mit seiner herausragenden Biokompatibilität hat sich als Werkstoff für Implantatsysteme und zur Herstellung von Kronen- und Brückenzahnersatz klinisch bestens bewährt. Patienten mit einer allergischen Diathese gegenüber Metallen bietet es die Möglichkeit von völlig metallfreien Restaurationen. Die Versorgung des zahnlosen Oberkiefers mit festsitzendem Zahnersatz auf einteiligen Keramikimplantaten stellt dabei eine besondere Herausforderung dar. Hier schaffen CT-basierte Planungsprogramme die Voraussetzung,

sogar solche komplexen Rehabilitationen vorhersagbar und erfolgreich umzusetzen.

Der vorgestellte Fall zeigt, dass nach sorgfältiger Planung und richtiger Indikationsstellung auch bei einteiligen Keramikimplantaten eine Sofortversorgung erfolgreich durchgeführt werden kann. Zu diesem Themenkomplex gibt es bis dato jedoch noch keine evidenzbasierten Langzeituntersuchungen. Wissenschaft und Forschung sind daher aufgerufen, die vielversprechenden klinischen Erfolge durch Langzeitstudien zu untermauern.

Literaturliste unter  
[zmk-aktuell.de/literaturlisten](http://zmk-aktuell.de/literaturlisten)

**Korrespondenzadressen:**

Dr. Christian Lamest  
Fachzahnarzt für Oralchirurgie  
Schulstraße 22  
66740 Saarlouis  
E-Mail: [dr.lamest@bodtlaender-lamest.de](mailto:dr.lamest@bodtlaender-lamest.de)  
[www.bodtlaender-lamest.de](http://www.bodtlaender-lamest.de)

Dr. Erik Bahr  
Zahnarzt  
Obertorstraße 1  
66111 Saarbrücken  
E-Mail: [seriba@t-online.de](mailto:seriba@t-online.de)  
[www.zahnarzt-bahr.de](http://www.zahnarzt-bahr.de)

**ENDO GUT - ALLES GUT**  
**CHX-Endo 2%**  
**die Reinigungslösung von lege artis**

- ...reinigt Ihre wertvollen Endo-Instrumente während der Wurzelbehandlung
- ...vermindert die Keimzahl und erhöht Ihren Hygiene-Erfolg

**NEU**

lege artis Pharma GmbH + Co KG, Postfach 60, D-72132 Dettenhausen, Tel.: +49 (0) 71 57 / 56 45 - 0, Fax: +49 (0) 71 57 / 56 45 50, [info@legeartis.de](mailto:info@legeartis.de), [www.legeartis.de](http://www.legeartis.de)